腹主动脉瘤破裂术后再遇脑卒中
患者远程求医点燃新的希望

日前，广州医科大学附属市八医院神经外科孙晓辉主任医师带领团队，为一例患有左侧颈内动脉重度狭窄患者成功完成内膜剥脱术治疗，帮助患者顺利“清堵”。

来自梅州的一位张阿叔，今年67岁，身体硬朗，平时帮着小儿子打理着驾校，本应享受天伦之乐，但天有不测风云。某天突然出现腹部剧烈疼痛，遂至当地医院就诊，检查后发现是腹主动脉瘤并破裂出血，并做了“腹主动脉造影+腔内隔绝术”，手术非常顺利。但祸不单行，术后第二天出现意识丧失、呼之不应，清醒后发现不能说话了，并且有行为异常和右侧手脚瘫痪。立即做头颅CT和CTA后发现脑内多发梗死及左侧颈内动脉重度狭窄（狭窄程度＞75%）。脑灌注CT证实左侧半球缺血。被确诊为：左侧颈内动脉重度狭窄。经过药物治疗后，失语和右侧手脚瘫痪无明显好转，当地医院建议颈动脉内膜剥脱术（CEA）治疗。患者家属了解到广州医科大学附属市八医院神经外科孙晓辉主任医师对各种出血或缺血性脑血管病，有扎实的基础理论和丰富的临床手术治疗经验，特别对颈内动脉内膜剥脱术手术疗效显著，遂慕名送患者前来就医。

孙晓辉主任详细分析了影像检查等相关资料，结合患者颈部和颅内血管解剖特点，综合评估患者全身情况，并同家

属仔细沟通，做好充分术前准备后，为患者行颈动脉内膜剥脱术。

孙晓辉主任手术团队采用了术中电生理监测等技术手段，为手术医生术中的决策提供直接的证据。在手术中，医生仔细游离出颈部动脉后，临时阻断相应动脉，然后切开狭窄区域血管壁，在显微镜下清除堵塞血管的“垃圾”，剥除动脉内膜，确保动脉内壁光滑，切除了增厚的动脉内膜和粥样硬化斑块，使内径恢复正常大小，脑重要供血动脉得以疏通，改善脑灌注血量，同时也有效降低了栓子产生的来源风险。

手术非常顺利，次日即从重症监护病房转回康复病房，患者恢复良好，术后 1 周右侧肢体活动已较前有所改善，并可间断说出简单词语。

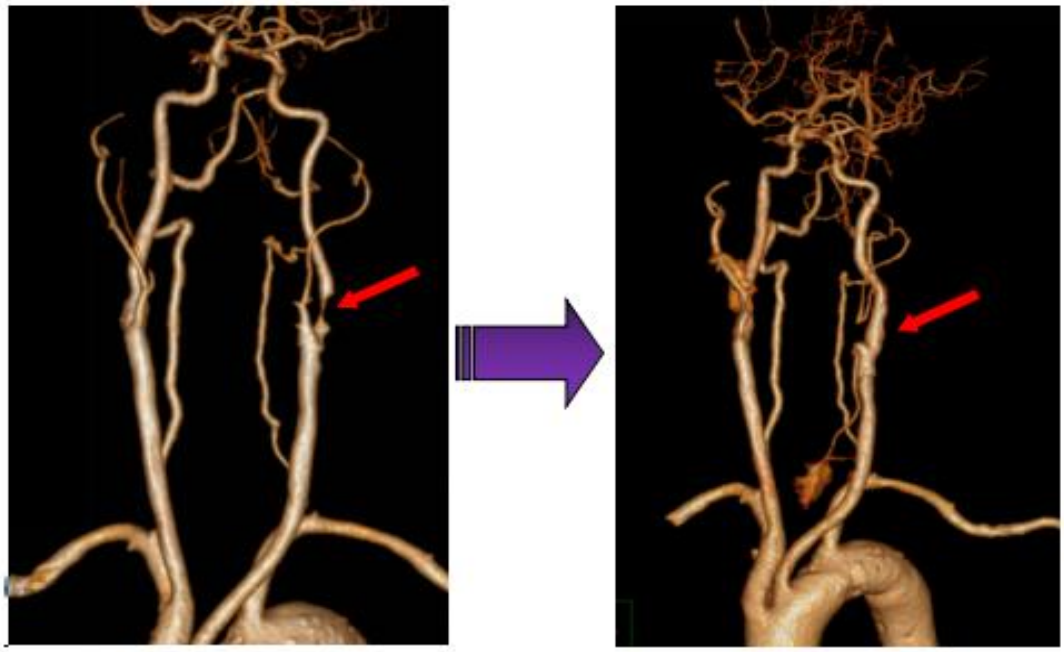

术前　　术后

相关知识

小手术解决大问题：

孙晓辉主任医师介绍，颈动脉狭窄在中老年人中有着较高的发病率，是缺血性卒中的重要危险因素，有 10%-20%的卒中或短暂脑缺血发作（TIA）与之相关，而卒中是全球第二大死亡原因。目前针对颈动脉狭窄有两种外科治疗方式：颈动脉支架置入术（CAS）和颈动脉内膜剥脱术（CEA）。

颈动脉内膜剥脱术（CEA）作为根治性手术，通过直接切除斑块，疗效显著，复发率低，术后无需长期口服抗凝药物，并且医疗费用少。目前已然成为了治疗颈动脉狭窄的一种安全性极高的标准性手术，是国际上公认的一种彻底清除血管内斑块的技术。但颈动脉内膜剥脱术在国内起步比较晚，目前国内开展此项技术的医院不多，因此给诸多患者就医带来不便及困惑。

如何知道你是否有颈动脉狭窄？

颈动脉位于双侧颈部，是供应脑部血液的一对非常重要的通路，当这条通路因为某些原因（斑块）而变得狭窄时，将导致脑组织供血不足，甚至当斑块脱落时，可导致卒中的发生。

当有颈动脉狭窄时，大多数人会出现突然头晕目眩，短时间内言语困难、眼前发黑，或者一侧肢体麻木或无力，持物不稳等，一般历时数分钟至数小时，常在 24 小时内完全恢复而无后遗症。上述症状多反复发作，多则一日数次，少则数周、数月至数年发

作一次。这些症状主要是由于颈动脉粥样硬化小斑块脱落，导致颅内小动脉栓塞所造成的。一旦出现这些“预警”信号，应引起高度重视，及时就医。否则，如果继续发生较大斑块脱落，造成相对粗大的颅内动脉栓塞，可导致急性脑梗塞，引起永久性脑缺血，发生偏瘫、偏盲、失语及偏身感觉障碍等，均有不同程度的后遗症。但早期部分轻、中度颈动脉狭窄者可无任何临床症状。

颈动脉狭窄程度与脑卒中的关系：

颈动脉狭窄程度分四级：轻度狭窄：动脉内径缩小＜30%；中度狭窄：动脉内径缩小 30%—69%；重度狭窄：动脉内径缩小 70%—99%；完全闭塞为闭塞前状态：狭窄程度＞99%。当狭窄的程度越高，发生脑卒中的风险也就越高。

对于轻度狭窄的患者，是否就不会发生脑梗呢？答案是否定的。因为除了颈动脉本身的狭窄程度外，颈动脉斑块自身的特点（斑块的不稳定性）也是一个非常重要的危险因素，也会增加脑卒中的风险，因此也应该引起高度重视。

颈动脉狭窄后是否都需要手术？

对于中老年高危人群，如出现上述“预警”信号，应引起高度重视，及时就医并建议完善头颈部 CTA 检查，了解颅脑及颈部血管情况，如发现为无症状狭窄且血管内径狭窄程度未达到手术指征时，可通过改变生活方式（戒烟、养成良好的饮食习惯、增强锻炼等）及药物治疗（降压、降脂和抗血小板），并定期复查；当重度颈动脉狭窄时，即使采用有效的药物治疗，脑卒中的发生

率也是逐年递增的（1 年内约为 10.5%，2 年内约 26%，5 年甚至可高达 30%～37%），严重者可导致终身残疾甚至死亡。因此，如为有症状狭窄，且无创检查颈动脉狭窄程度≥70%或血管造影发现狭窄超过 50%，则需手术治疗。

专家简介

- **孙晓辉** 主任医师、教授、医学博士、博士后、硕士研究生导师，神经外科主任；日本医师会外籍会员，日本国立冈山大学医学部客座研究员，美国加州大学旧金山分校(UCSF)医学中心访问学者。中华医学会神经外科分会委员、广东省医师协会神经外科医师分会委员、广东省医师协会神经介入医师分会委员、广东省健康管理学会脑血管防治和健康促进专业委员会常委、广东省医疗行业学会神经外科专业委员会常委、广东省医学会医疗鉴定委员会专家、广州市医学会医疗鉴定组专家，连续两年入选 2019、2020 年度岭南名医录、羊城好医生。
- 从事神经外科工作 29 年，国外医疗科研机构留学 5 年，有丰富

的神经外科临床，基础科研等方面工作经验，为国内神经外科资深专家。擅长在颅脑肿瘤，脑血管病方面，包括出血性疾病，如高血压脑出血、脑动脉瘤，脑、脊髓血管畸形(AVM),烟雾病（Moyamoya）；以及对缺血性疾病如急性脑卒中等疾病的显微手术及血管内介入治疗并对其发病机理有深入研究。特别是在各种类型的脑动脉瘤微创血管内介入栓塞，巨大动脉瘤血流导向装置（PED）置入、复杂的脑血管畸形 Onyx 胶介入栓塞，急性脑卒中血管内梗塞支架再通及缺血性脑血管病的颅内外血管搭桥术（Bypass）、颈动脉支架（CAS）、颈动脉内膜剥脱术（CEA）等高技术含量的显微外科和微创介入技术,治疗疑难脑血管疾病有熟练的临床技术和丰富的诊治经验，治疗成功率达 95%以上。另外对神经外科常见的重症颅脑外伤，颅内肿瘤(包括鞍区、中线部位及三脑室内肿瘤)、髓内肿瘤，功能性疾患如面肌痉挛，三叉神经痛等神经疼痛疾病的诊断及显微手术等系统治疗；此外在脑血管病预防及神经康复治疗方面有独到的见解和治疗手段。

- 目前主要从事脑血管病的显微外科及血管内介入治疗，蛛网膜下腔出血血管痉挛的机理及基因治疗，相关研究结果发表于 SCI 国际及国内神经专科杂志论文 19 篇，主持及参与国家及省市级科研项目 7 项，专题著作 1 部。

专家门诊：每周二上午　　联系电话：13533369318